# HEMORRAGIA DIGESTIVA ALTA

Martínez Padilla MC, de Toro Codes M. UCI Pediátrica. Complejo Hospitalario de Jaén.

Actualización: Marzo 2013.

## CONCEPTO:

La hemorragia digestiva alta es aquella que se origina por encima del ángulo de Treitz.

Las formas de presentación varían en función de la localización del sangrado, de la rapidez y del volumen de la pérdida:

- Hematemesis: Sangre expulsada por la boca, habitualmente con el vómito. Su origen puede localizarse desde el esófago hasta el duodeno, pudiendo variar el color en función del grado de digestión, del rojo al marrón oscuro o negro (vómito en posos de café).
- Melena: Sangre digerida mezclada con las heces, de color negro, consistencia pastosa y malolientes. El punto sangrante suele tener su origen en el tracto digestivo superior, debiendo permanecer la sangre al menos 8 horas en tubo digestivo.

- Hematoquecia: Emisión de sangre roja, fresca, a veces con algunos coágulos mezclada con las heces. Generalmente su origen se encuentra por debajo del

ángulo de Treitz, sin embargo puede tener su origen sobre todo si es masiva, en tramos más altos del tubo digestivo.

- Rectorragia: Emisión de sangre roja por vía rectal.

- Sangre oculta: Es aquella que por su escasa cuantía no se puede observar macroscópicamente, se detecta mediante técnicas diagnósticas de laboratorio. Puede venir de cualquier parte del tubo digestivo.

- Sangre de origen oscuro: hemorragia de origen desconocido que persiste o recurre después de realizar una endoscopia digestiva alta y otra baja.

**ETIOLOGÍA:**

Las causas de HDA, excluyendo trastornos propios del recién nacido (deglución de sangre materna, enfermedad hemorrágica del RN), son similares para niños de cualquier edad, pero varía su frecuencia:

1. Sangre deglutida: epistaxis, infecciones respiratorias, extracción dental, tumor o cuerpo extraño ORL.
2. Lesión esofágica: vómitos de repetición, esofagitis por reflujo o causticación, cuerpo extraño, rotura esofágica, varices esofágicas.
3. Lesión en la unión esófago-gástrica: síndrome de Mallory-Weiss.
4. Lesión gastro-duodenal: ulcus, gastritis (estrés, fármacos), vólvulo, tumores.
5. Procesos generales: coagulopatía, sepsis, síndrome hemolítico-urémico, neoplasias, hipertensión portal, etc.

**EVALUACIÓN Y DIAGNÓSTICO:**

1º Confirmar el sangrado digestivo: descartar falsa hemorragia: fármacos (ampicilina, rifampicina, hierro, carbón activado), alimentos (remolacha, espinacas, tinta de cefalópodos, morcilla, regaliz, chocolate negro, colorantes), sangre deglutida o sangrado extra-digestivo (ORL).

2º Localización del sangrado: en la mayoría de los casos la hematemesis o melenas indican un sangrado digestivo por encima del ángulo de Treitz, aunque en el caso de un tránsito digestivo lento, las melenas podrían reflejar una hemorragia digestiva baja. Otros signos de sangrando digestivo alto son los siguientes: aspirado gástrico hemorrágico, aumento de ruidos intestinales, y elevación del nitrógeno ureico (Tabla 1).

3º Diagnóstico específico:

3.1 Anamnesis: antecedentes familiares, edad, enfermedades subyacentes, ingesta de medicamentos, episodios previos, síntomas asociados, características de la sangre y de las heces.

3.2 Exploración física: encaminada a evaluar la gravedad de la hemorragia en función de la repercusión hemodinámica y hematológica en el paciente, para ello podemos hacer uso de la clasificación establecida por el subcomité para la supervivencia del paciente traumático del American College of Surgeons (Tabla 2).

3.3 Pruebas complementarias:

* Laboratorio:

- Hemograma
- Estudio de coagulación
- Bioquímica: Glucosa, Urea, Creatinina, iones, transaminasas, acido láctico.
- Gasometría.

* Radiología:

- Rx simple de abdomen: descartar signos de perforación, cuerpos extraños, obstrucción.

Los estudios con contraste no están indicados en el episodio agudo.

- Ecografía abdominal: útil en casos de enfermedad hepática, hipertensión portal o grandes malformaciones vasculares.

* Endoscopia:

La esofagogastroduodenoscopia tiene una sensibilidad del 70-90% y está indicada en el caso de:

- Hemorragia digestiva que no cede con tratamiento médico.
- Sospecha de varices esofágicas o de lesiones potencialmente quirúrgicas (pólipos, malformaciones arterio-venosas).
- Hemorragias intensas.

Lo ideal es realizarla en las primeras 24 horas tras el sangrado.

La perforación gástrica es la única contraindicación absoluta, contraindicaciones relativas son: trastornos de coagulación, inestabilidad hemodinámica, alteración de la conciencia y compromiso respiratorio.

* Métodos isotópicos:

Indicados solamente en sangrados subagudos o intermitentes y sobre todo en casos de hemorragia digestiva baja. Su utilidad en la hematemesis se limita al diagnóstico de las duplicaciones gástricas.

* Arteriografía:

Indicada en el caso de sangrado copioso sin localización endoscópica.

**PROFILAXIS:**

La utilización de fármacos para la profilaxis de HDA en pacientes pediátricos graves ingresados en UCIP es un tema controvertido, muchos estudios concluyen que su utilización se limitaría a aquellos pacientes con al menos dos de los siguientes factores de riesgo:

- Ventilación mecánica
- Coagulopatía
- Shock o insuficiencia cardiaca.
- Sepsis
- Fallo hepático
- Fallo renal
- Corticoides

- Alteración neurológica aguda
- Quemaduras
- Acidosis metabólica
- Cirugía mayor y trasplante de órganos

La nutrición enteral precoz sí ha demostrado su efectividad en la prevención de hemorragia digestiva, sobre todo en grandes quemados.

**MANEJO:**

La etiología de la hemorragia digestiva, la intensidad y localización del sangrado y la disponibilidad de medios, hacen que no se pueda establecer una pauta uniforme para el tratamiento de un episodio de hemorragia aguda. Sin embargo en todas las situaciones será prioritaria la evaluación inmediata de la situación hemodinámica del paciente prestando especial atención a la presencia de signos de shock o anemia. La taquicardia es el indicador más sensible de hemorragia aguda y grave ya que la hipotensión en el niño pequeño es de aparición más tardía. La hipotensión y el relleno capilar lento son signos de hipovolemia y shock.

A efectos prácticos, podemos hacer una división entre hemorragia varicosa y no varicosa, y en función de la intensidad del sangrado. Nos detendremos más en el caso del sangrado severo que compromete hemodinámicamente al niño, teniendo en cuenta que las varices esofágicas son la causa de la mayoría de los casos de hemorragia masiva y que los fármacos vasopresores son útiles únicamente en esta entidad.

**A. Hemorragia no varicosa.**

A.1. Leve: Sin repercusión hemodinámica ni anemización. La actitud del pediatra consiste en colocar una sonda nasogástrica, comprobar que no existe sangrado activo, probar tolerancia oral unas horas y, administrar un citoprotector como el sucralfato.

A.2. Moderada: Sangrado activo que provoca anemización y signos de leve-moderada afectación hemodinámica.

1.- Se debe canalizar una vía venosa y proceder a la administración de volumen hasta la estabilización hemodinámica. En función del hematocrito podrá ser necesaria la administración de concentrado de hematíes.

2.- Realizar extracción para analítica: hemograma, hemostasia, iones, BUN/creatinina, bioquímica y pruebas cruzadas.

3.- Administrar ranitidina por vía intravenosa u omeprazol. Existen evidencias que indican que el ácido gástrico y la pepsina alteran la normal formación del coágulo en la lesión sangrante, al aumentar el pH aun valor superior a 6 de forma mantenida, se optimizan los mecanismos hemostáticos sobre la lesión.

4.-Una vez estabilizado hemodinámicamente, debe procederse a realizar endoscopia alta que dará información sobre el origen del sangrado y sobre la posibilidad de recidiva (Criterios de Forrest. Tabla 3). Si aún existe hemorragia activa (Forrest Ia y Ib) se utilizarán métodos para hemostasia in situ.

A.3. Severa: En aquellos casos en los que tras la valoración inicial se constata inestabilidad hemodinámica (un aumento de 20 lat/min o una

disminución de la TA de 20 mmHg representan una pérdida de entre el 10-20% de la volemia) o shock, será preciso el tratamiento inicial en una Unidad de Cuidados Intensivos.

**Manejo en UCIP:**

1º Proteger la vía aérea y valorar la necesidad de intubación si existe hemorragia masiva, hipoxia, taquipnea intensa o alteración del estado mental.

2º Administración de oxígeno para contrarrestar la pérdida de capacidad de transporte de oxígeno por la pérdida de eritrocitos.

3º Canalización de dos accesos venosos periféricos o uno central. Reposición de volumen con líquidos y concentrado de hematíes hasta conseguir la estabilización hemodinámica.

4º Corregir la alteración de la coagulación mediante la administración de plaquetas y plasma fresco congelado. La administración de factores específicos de la coagulación (factor rVIIa) en la actualidad no está aprobada para esta indicación.

5º Colocar una sonda naso-gástrica puesto que previene la dilatación gástrica en las hemorragias masivas y contribuye a la preparación para la endoscopia. El lavado gástrico con soluciones frías carece de utilidad y está formalmente contraindicado ya que produce alargamiento del tiempo de protrombina, hipotermia y una disminución de la oxigenación de la mucosa; de igual manera está contraindicada toda aspiración vigorosa que pudiera provocar lesiones de la mucosa o agravar una lesión preexistente.

6º Una vez estabilizado al paciente, proceder como en la hemorragia moderada.

**B. Hemorragia de origen varicoso**: Poco frecuentes en niños pero pueden comprometer la vida del paciente puesto que se presentan como hemorragia masiva. Tras la estabilización hemodinámica, y antes de actuaciones diagnósticas se puede iniciar el tratamiento con octeótrido, análogo de la somatostatina que disminuye la presión por disminución del flujo esplácnico. El octeótrido presenta mínimos efectos secundarios (hiperglucemia) y ha sustituido a la vasopresina, que tiene el inconveniente de presentar importantes efectos secundarios (retención hídrica, hiponatremia, hipertensión, arritmias e isquemia miocárdica). No existen estudios en la población infantil, pero la terlipresina (análogo de la vasopresina), para muchos autores, es la droga de elección en las varices sangrantes en adultos. En general, las hemorragias por úlcera gastrointestinal o malformaciones vasculares no responden al tratamiento con vasoconstrictores.

En situaciones de difícil control se puede utilizar la sonda de Sengstaken-Blakemore.

Las intervenciones quirúrgicas de emergencia (transacción esofágica, derivación portosistémica, derivación transyugulo-intrahepático-portal) quedan reservadas para casos en que fracasan las medidas anteriores.

# TABLAS Y GRÁFICOS

## TABLA 1. LOCALIZACIÓN DEL SANGRADO.

| | Alto | Bajo |
|---|---|---|
| Síntoma | Hematemesis y/o melenas | Rectorragia |
| Aspirado gástrico | Hemorrágico | Claro |
| Ruidos intestinales | Aumentados | Normales |
| Nitrógeno ureico | Alto | Normal |
| BUN/Creatinina | > 30 | < 30 |

## TABLA 2. VALORACIÓN DE LOS GRADOS DE SHOCK

| Grado I | Grado II | Grado III | Grado IV |
|---|---|---|---|
| • Pérdida sanguínea < 15%.<br>• Presión arterial normal.<br>• Incremento del pulso en un 10-20%.<br>• Relleno capilar conservado. | • Pérdida sanguínea 20-25%.<br>• FC > 150 l/min.<br>• FR: 25-40 resp/min<br>• Relleno capilar prolongado.<br>• Disminución de la presión arterial. | •Pérdida sanguínea del 30-35%.<br>•Signos de la clase II.<br>•Diuresis < 1 ml/kg/h.<br>• Letargia. | • Pérdida sanguínea del 40-50%.<br>• Pulso no palpable.<br>•Paciente comatoso. |

| | | | |
|---|---|---|---|
| | • Hipotensión ortostática.<br>• Diuresis > 1 ml/kg/h. | | |

**TABLA 3. CRITERIOS DE FORREST**

| Tipo | Características | Pronóstico |
|---|---|---|
| Forrest Ia | Sangrado a chorro | Recidiva 80-90% |
| Forrest Ib | Sangrado babeante | Recidiva 60% |
| Forrest IIa,b,c | Vaso visible<br>coágulo-base negra | Recidiva variable: 4-44% |
| Forrest III | Sin estigmas | No recidiva |

**TABLA 4. FÁRMACOS EN HEMORRAGIA DIGESTIVA ALTA.**

| Fármaco | Dosis | Mecanismo de acción |
|---|---|---|
| Cimetidina | 10 mg/kg/6 h iv. | Aumentan el pH gástrico bloqueando receptores H2 |
| Ranitidina | 0,75-1,5 mg/kg/dosis/6-8 h IV o bien 0,1-0,25 mg/Kg/h en perfusión continua<br>1,25-2,5 mg/kg/12 h oral | Aumentan el pH gástrico bloqueando receptores H2 |
| Omeprazol | 0,25-0,5 mg/Kg/12-24 h IV lento<br>0,5-1 mg/Kg/12-24 h oral | Bloqueantes de la bomba de protones |

| | | |
|---|---|---|
| Sucralfato | 0,5-1 g/6 h/ oral | Citoprotector |
| Octeótrido | Bolo I.V. 1 microg/Kg/dosis<br>Perfusión I.V. 1 microg/Kg/h | Vasopresor |
| Terlipresina | En adultos 2 mg/4 horas<br>En niños y shock séptico refractario: 0,02 mg /Kg.<br>Dosis máxima 1 mg | Vasopresor |

**FIGURA 1. MANEJO DE LA HEMORRAGIA DIGESTIVA.**

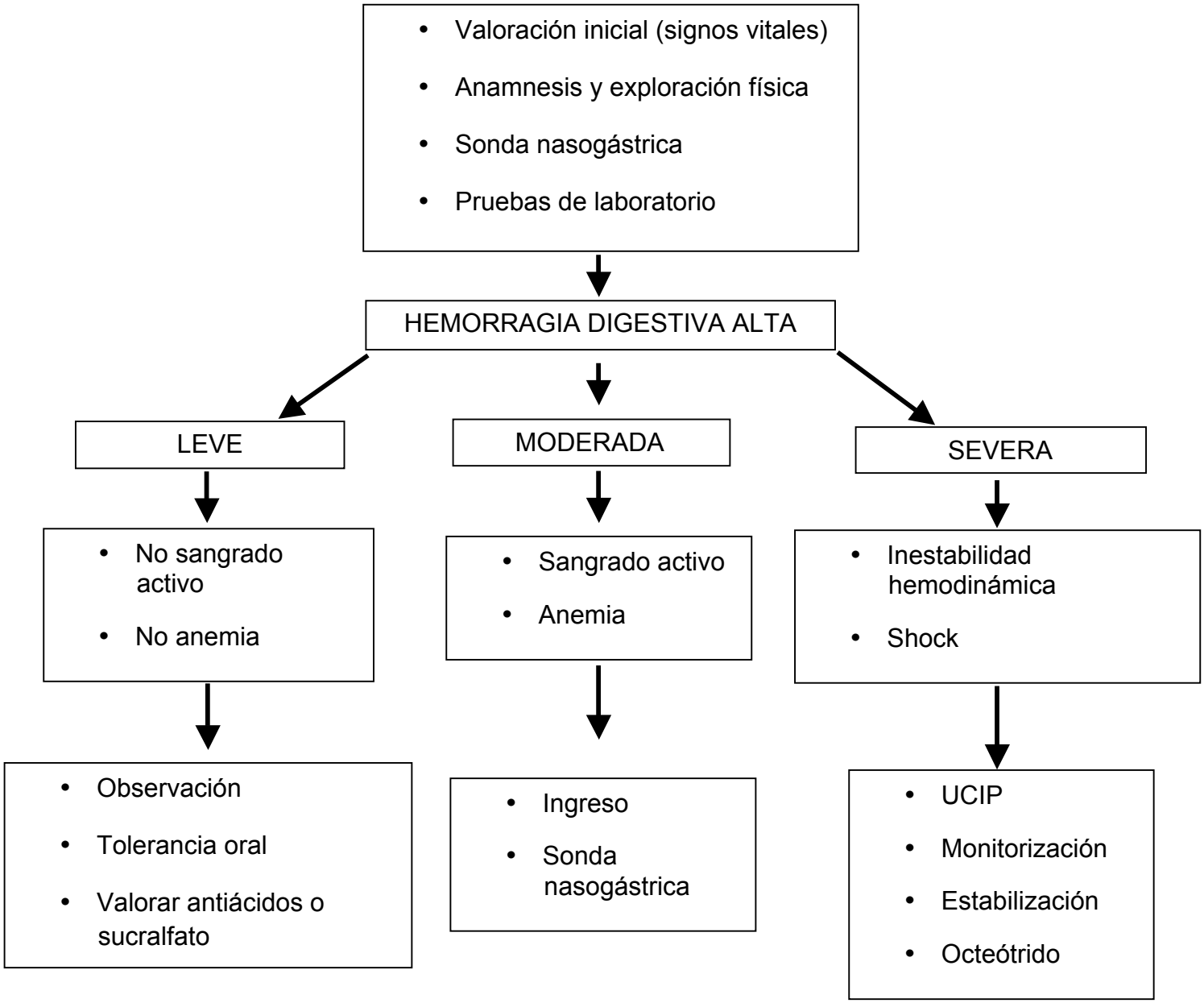

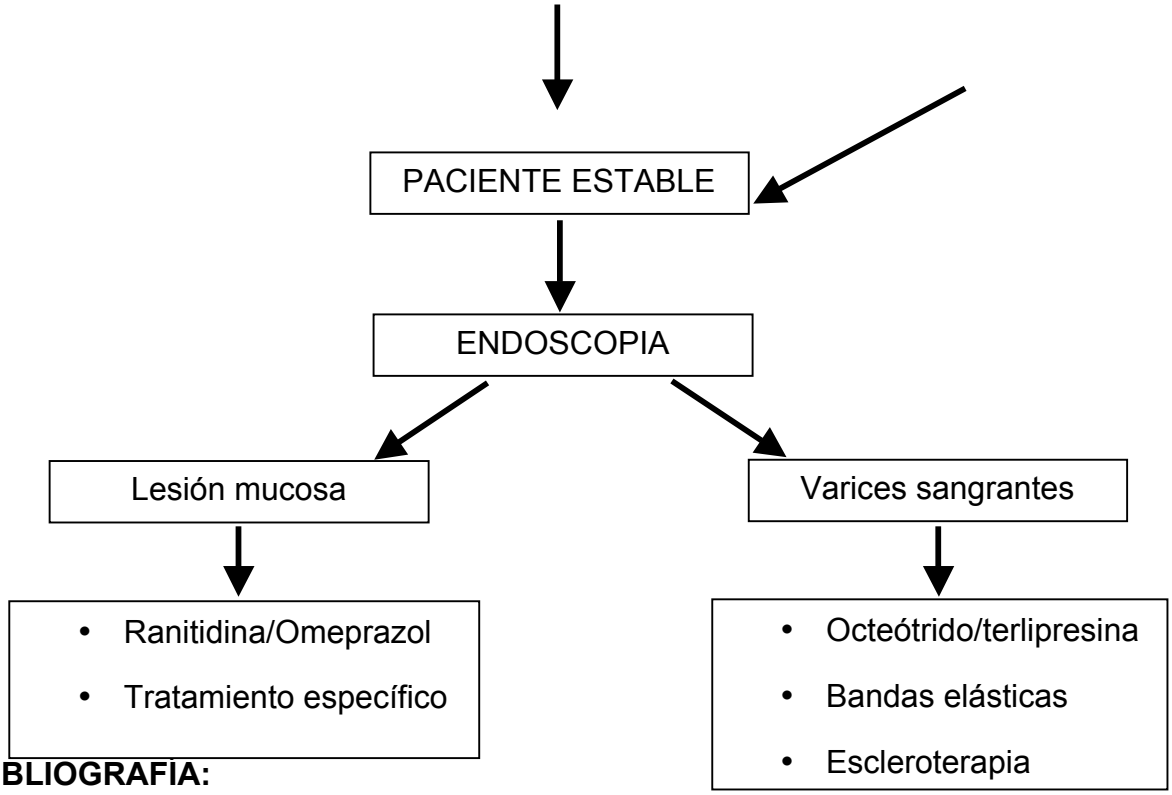


**BIBLIOGRAFIA:**

1. Calabuig Sánchez M, Polo Martín P, Ramírez Gurruchaga F. Hemorragia digestiva alta en el niño. Protocolos diagnóstico-terapéuticos de Gastroenterología, Hepatología y Nutrición Pediátrica SEGHNP-AEP. 2010.
2. Chawla S, Seth D, Mahajan P, Kamat D. Upper gastrointestinal bleeding in children. Clin Pediatr (Phila) 2007; 46:16-21.
3. Deerojanawonj J, Peongsujarit D, Vivatvakain B, Prapphal N. Incidence and risk factors of upper gastrointesstinal bleeding in mecanically ventilated children. Pediatr Crit Care Med 2009; 10: 91-5.
4. Flynn D.M, Booth I.W. Investigation and management of gastrointestinal bleeding in children. Current Paediatrics 2004;14:576-85.

5. González A, García N, Esteban S. Hemorragia gastrointestinal. Protocolos diagnósticos y terapéuticos en pediatría. Urgencias.A.E.P. 2009: 129-44.
6. Ionone G, Dust J, Rocky DC. Terlipressin for acute esophageal variceal hemorrhage. Cochrane Database Syst Rev 2003;(1): CD002147.
7. Prieto Bozano G. Hematemesis. Urgencias y tratamiento del Niño Grave. 2ª ed. Madrid 2007.
8. Shander A, Goodnough L. T, MD,Ratko T. DConsensus Recommendations for the Off-Label Use of Recombinant Human Factor VIIa (NovoSeven®) Therapy. P & T 2005; 30:644-59.
9. Vincent JL, Rossaint R, Riou B, Ozier Y, Zideman D, Spahn DR. Recommendations on the use of recombinant activated factor VII as an adjunctive treatment for massive bleeding--a European perspective. Crit Care. 2006;10(4):R120.
10. Yousef N, Habes D, Ackermann O, Durand P, Bernard O, Jacquemin E. Hepatorenal syndrome: diagnosis and effect of terlipressin therapy in 4 pediatric patients. J Pediatr Gastroenterol Nutr. 2010 Jul;51(1):100-2.

.